

【案例一】

患儿，男，6岁，左下后牙食物嵌塞痛1周。检查：左下颌第一乳磨牙牙冠完整，远中边缘峭发黑，未探及龋洞，叩诊(-)，不松动，牙龈无异常。左下颌第二乳磨(牙合)面龋洞，探不敏感，叩(-)，不松动，牙龈无异常。余牙未见异常。

1. 为明确诊断还应进行的检查是

- A. 咬备
- B. 染色法
- C. 电活力测验
- D. 冷测
- E. X线片

答案：E

2. 左下第二乳磨牙龋腐质去净后洞底达牙本质深层，下一步治疗首选

- A. 光敏复合树脂充填
- B. 氧化锌丁香油糊剂充填
- C. 磷酸锌水门汀垫底
- D. 氢氧化钙制剂间接盖髓
- E. 玻璃离子水门汀充填

答案：D

【案例二】

患儿男，13岁。突然出现左下后牙咬物痛，无明显诱因自发肿痛1天，夜间加剧。检查：恒牙列，牙齿排列整齐，口腔卫生良好，左下第二前磨牙未见明显龋坏及缺损，叩痛(++)，I度松动，对应根尖区黏膜肿胀，触痛明显。

1. 拟诊为

-
- A. 急性牙髓炎
 - B. 急性根尖周炎
 - C. 急性牙周脓肿
 - D. 急性牙龈炎
 - E. 急性颌骨骨髓炎

答案：B

2. 最有可能引起疼痛的病因是

- A. 隐匿龋
- B. 牙隐裂
- C. 颌骨脓肿急性感染
- D. 畸形中央尖
- E. 成釉细胞瘤合并感染

答案：D

3. 最恰当的应急处理

- A. 拔除左下第二前磨牙
- B. 静脉滴注广谱抗生素
- C. 左下第二前磨牙开髓封失活剂
- D. 左下第二前磨牙开髓引流，开放，根尖部牙龈切开排脓
- E. 左下第二前磨牙开髓通根，封药安抚治疗

答案：D

4. 应急处理后最佳的后续治疗方案

- A. 根尖诱导成形术后完成 RCT
- B. 直接完成 RCT
- C. 龈上洁治，龈下刮治

D. 拔除患牙

E. 继续口服抗生素

答案：A

1~4. 解析：这是一道临床诊断和治疗应用的综合性题目，根据提供的信息，该病例的临床症状和体征符合急性根尖周炎的临床现特点。考虑到患者年龄13岁，患牙未见明显龋坏和缺损，牙位为畸形中央尖的好发位置，所以其病因最有可能是畸形中央尖。根据临床表现及体征检查，该病例应已经发展到黏膜下脓肿阶段，所以其应急处理应该是患牙开髓引流，开放2~3天，根尖部牙龈需切开排脓。由于患者14岁，正处于生长发育期，左下第二前磨牙牙根一般在13~14岁才能完成发育，所以该患牙很有可能是根尖未发育完成，应行根尖诱导成形术诱导其根尖形成或形成根尖屏障后再完成永久性的RCT。

【案例三】

患儿女，10岁。因右下后牙冷、甜刺激酸痛1周就诊。检查右下第一前磨牙及第一磨牙萌出，右下第二乳磨牙无龋齿及松动，右下第一磨牙面变色，叩痛(-)，牙龈正常。

1. 为明确诊断应检查的项目有

A. X线牙片

B. 冷热活力测试

C. 电活力测试

D. 咬诊

E. 染色试验

F. (牙合)翼片

G. 备洞实验

答案：A、B、F

解析：根据病例提供的信息，怀疑右下第一磨牙龋坏，为进一步确诊可拍摄X线片检查，另外患儿冷、甜刺激痛1周可通过冷热活力测试来检查牙髓的活力，因此答案选A、B、F。备洞试验是最有效的检查牙髓活力的方法，但因其要破坏牙体组织，通常在其他方法均不能做出判断时使用。咬诊及染色试验均为怀疑牙隐裂时的检查方法。提示：右下第一磨牙热活力测试中一过性酸痛。

2. 右下第一磨牙牙髓可能出现的状况有

- A. 牙髓坏死
- B. 牙髓变性
- C. 牙髓充血
- D. 可逆性牙髓炎
- E. 急性化脓性牙髓炎
- F. 慢性牙髓炎

答案：C、D

解析：热测一过性的酸痛，是可逆性牙髓炎的表现，因此答案选C、D。牙髓坏死及牙髓变性，热测无反应。急性化脓性牙髓炎热测有快速、剧烈、持续的疼痛。慢性牙髓炎热测表现为迟缓且不严重的疼痛。提示：X线片显示右下第一磨牙面潜掘性龋坏，近髓但未与髓腔贯通。

3. 右下第一磨牙可选择的治疗方法为

- A. 活髓切断术
- B. 根管治疗术
- C. 牙髓摘除术
- D. 根尖诱导成形术

答案：A、B

解析：根据 X 线片及热测的反应可诊断为深龋且已近髓，患儿 10 岁，右下第一磨牙的牙根可能尚未发育完全，应尽可能保留全部生活牙髓，因此选 A、B。

提示：根据患牙情况，决定采用二次去腐法治疗。

4. 操作中应注意

- A. 操作应在麻醉无痛的状态下进行
- B. 对即将露髓处保留少量软化牙本质
- C. 避免用高压气枪强力吹干窝洞
- D. 操作中注意冷却
- E. 暂时性修复避免微渗漏
- F. 最好在有橡皮障隔湿条件下进行

答案：A、B、C、D、E、F

解析：此题考查深龋的治疗原则，操作应在无痛、去除感染组织、保护牙髓、减少对牙髓的刺激下进行。

【案例四】

患儿女，9 岁。前牙外伤 3 小时，说话及吸气疼痛不适。患儿神清，无头晕恶心，检查：11 牙未见明显牙体缺损及裂纹，I 度松动，扣 (+)，龈沟渗血。21 牙牙冠 1/3 斜形折断，牙髓外露，沙石污染断面，松 (-)，叩 (-)，牙龈 (-)。22 牙未见明显牙体缺损及裂纹，松 (-)，叩 (±)，牙龈 (-)。影像学检查：11 牙牙周间隙稍增宽。21 牙 22 牙根及根尖周未见异常。

1. 该患儿的诊断是

- A. 牙震荡

-
- B. 牙脱位
 - C. 半脱出
 - D. 釉质裂纹
 - E. 冠折
 - F. 冠根折

答案：A、B、E

2. 21 首选的治疗是

- A. 观察
- B. 直接盖髓充填
- C. 活髓切断术
- D. 根尖诱导成形术
- E. 根管治疗术
- F. 拔除

答案：C

3. 该患儿的治疗计划应包括

- A. 清创
- B. 松牙固定
- C. 全牙列颌垫
- D. 禁用前牙咀嚼 2 周
- E. 口服消炎药
- F. 定期复查

答案：A、D、F

【案例五】

患儿，女性，11岁，因右下后牙疼痛2天前来就诊，疼痛为持续性疼痛，咀嚼时加重，有自发痛史。临床检查显示5₇无龋坏，但有畸形中央尖折断痕迹，无明显松动，叩痛明显，X线检查示5₇根尖周膜增宽。

提问1：对该患牙的诊断为

- A. 深龋
- B. 急性牙髓炎
- C. 慢性牙髓炎
- D. 牙髓坏死
- E. 急性根尖周炎
- F. 慢性根尖周炎

答案：E

解析：有自发痛史说明牙髓已有不可逆性的炎症，根据持续性疼痛、咀嚼痛、叩痛、根尖周膜增宽等特点可以判断该牙患有急性根尖周炎。

提问2：为缓解症状，可对采取的最有效的处理是

- A. 根管封药消毒
- B. 开髓引流
- C. 调（牙合）磨改
- D. 安抚治疗
- E. 抗生素治疗
- F. 以上都是

答案：B

解析：对急性根尖周炎应首先建立髓腔引流，使炎性渗出物或脓液通过根管得到引流以缓解尖部的压力，解除疼痛。

提问3：若X线检查示该患牙牙根约形成2/3，根尖呈明显喇叭口状，在急

性根尖周炎症状缓解后，宜对该牙采取

- A. 去髓术
- B. 根管治疗术
- C. 根尖诱导成形术
- D. 安抚治疗
- E. 随访观察
- F. 塑化术

答案：C

解析：X线检查患牙为年轻恒牙，根尖尚未发育完成，在急性根尖周炎症症状缓解后，应进行根尖诱导成形术，促使牙根继续发育和根尖形成。因此，本题正确答案为C。

提问4：为提高治疗的成功率，在进行该项治疗时操作中应注意

- A. 彻底去除根管内感染坏死的牙髓组织
- B. 避免将感染物质推出根尖孔
- C. 注意保留根尖部的生活牙髓
- D. 避免损伤根尖部组织
- E. 定期随访观察
- F. 掌握根管充填时机

答案：A、B、C、D、E、F

解析：年轻恒牙发生牙髓、根尖周病变后，诱导根尖继续发育主要依赖于根尖部的生活牙髓、根尖端的牙乳头及上皮根鞘。因此，治疗中首选需注意保留根尖部的生活牙髓；其次，需避免将感染物质推出根尖孔、避免损伤根尖部组织以保护牙乳头和上皮根鞘；此外，通过去除根管内感染坏死的牙髓组织、加强根管消毒，以有效控制根尖周炎症，使牙乳头和上皮根鞘活力得以

恢复。根尖诱导的最终目的是牙根继续发育、根尖成形，并通过永久根管充填封闭根管，因此，需定期随访观察，掌握适当的根管充填时机，以保留患牙。

提问 5：与根管治疗比较，该项治疗

- A. 强调根管预备
- B. 强调根管封闭
- C. 加强根管消毒
- D. 增加药物诱导
- E. 强调根管长度的确定
- F. 强调随访观察

答案：C、D、F

解析：根尖诱导成形术的治疗特点是在根管预备、根管消毒和根管充填的步骤中加强根管消毒和增加药物诱导。消除残留牙髓和根尖周组织的炎症，并通过药物诱导作用，保护根尖部的生活牙髓和牙乳头，恢复上皮根鞘的正常功能，是促使牙根继续发育和根尖形成的必要条件。此外，需定期随访观察，掌握适当的根管充填时机，通过永久根管充填封闭根管以保留患牙。

【案例六】

患儿，男性，5岁，右下后牙食物嵌塞数周前来就诊，无其他明显不适，无疼痛史或牙龈肿胀史。临床检查显示 E₇ 和 D₇ 间食物嵌塞，D₇ 远中邻面龋坏。X 线检查显示 D₇ 龋蚀近髓腔，但无其他异常。

提问 1：若 D₇ 探诊敏感，未探及穿髓点，去龋净后近髓敏感，但未露髓，宜对该牙采取

- A. 活髓切断术
- B. 直接盖髓术

-
- C. 深龋再矿化治疗
 - D. 间接盖髓术
 - E. 去髓术
 - F. 龋病充填治疗

答案：D

解析：深龋近髓的病例，充填前应用氢氧化钙间接盖髓，以尽可能保存活髓。

提问 2：若 D₁ 去龋净后露髓，露髓孔 < 1 mm，可以对该患牙采取

- A. 活髓切断术
- B. 直接盖髓术
- C. 深龋再矿化治疗
- D. 间接盖髓术
- E. 去髓术
- F. 龋病充填治疗

答案：A、B

解析：乳牙直接盖髓常由于内吸收而失败，因此一般不对深龋乳牙进行直接盖髓治疗，而是采用活髓切断术。但若患牙无症状、去龋净后针尖样的意外露髓，或外伤后的新鲜露髓，可以进行直接盖髓，但需随访观察。

提问 3：若 D₁ 去龋未净露髓，对该患牙可能采取

- A. 活髓切断术
- B. 直接盖髓术
- C. 深龋再矿化治疗
- D. 间接盖髓术
- E. 去髓术
- F. 龋病充填治疗

答案：A、E

解析：乳牙由于牙体硬组织薄，龋蚀进展快，容易累及牙髓。患深龋乳牙，即使没有明显的临床症状，牙髓也有可能受到感染。对去龋未净露髓的乳牙，可以首先考虑活髓切断术根据切断冠髓后出血情况，进一步判断牙髓状况；如出血时间长、出血颜色黑暗，则说明根髓也有炎症，此时应进行去髓治疗。

提问 4：若 D₁ 进行去髓术治疗，根管充填可采用的根管充填材料有

- A. Vitapex 糊剂
- B. 氧化锌丁香油糊剂
- C. 牙胶尖
- D. 碘仿制剂
- E. 氢氧化钙制剂
- F. 抗菌药物制剂

答案：A、B、D、E、F

解析：由于乳牙牙根会发生生理性吸收，因此乳牙的根管充填材料也须是可吸收的，而牙胶尖属于不可吸收材料，故不可用于乳牙根充。

提问 5：若该患牙龋坏累及多个牙面，牙体组织缺损范围广，其修复治疗应首选

- A. 银汞合金
- B. 玻璃离子
- C. 复合树脂
- D. 复合体
- E. 氧化锌丁香油水门汀
- F. 金属成品冠修复

答案：F

解析：充填治疗对窝洞抗力形和固位形以及隔湿均有一定的要求，在龋坏累及多个牙面，造成牙体组织缺损范围广时，难以满足以上要求，此时应首先考虑选用金属成品冠进行修复治疗。金属成品冠临床应用的适应证主要包括：①牙体组织缺损范围广，难以获得抗力形和固位形者；②颈部龋蚀致窝沟已无法制备龈壁者；③一个牙有多个牙面患龋者；④在间隙保持器中作固位体。

【案例七】

患儿，女性，9岁，因左下后牙进食痛、咀嚼痛1周就诊，有牙龈反复肿痛史，临床检查显示：┐D 远中邻（牙合）面龋，┐E 近中邻（牙合）面龋坏，┐D 和┐E 间食物嵌塞，┐D 探及穿髓点，无探痛，颊侧牙龈红肿，叩痛。┐E 探酸，无叩痛，牙龈无红肿。临床检查后对患牙进行X线检查。

提问1：乳牙X线检查时需注意观察

- A. 龋病深度与髓腔的关系
- B. 髓室底是否完整
- C. 根尖周围是否出现骨质稀疏、骨质破坏
- D. 根分歧部位是否出现骨质稀疏、骨质破坏
- E. 牙根吸收情况
- F. 恒牙胚发育状况及其牙囊骨壁有无受损

答案：A、B、C、D、E、F

解析：由于乳牙根方有继承恒牙胚，因此在乳牙X线检查时除了要观察乳牙牙齿、牙槽骨的情况外，还应特别注意恒牙胚的情况。

提问2：若X线检查发现┐D髓底完整，根分歧部位广泛阴影，牙根吸收超1/2，┐4牙冠发育已完成，牙根开始发育，牙囊骨壁完整，对该牙齿所应进行的处理包括

-
- A. 拔除
 - B. 乳牙根管治疗
 - C. 随访观察
 - D. 制作间隙保持器
 - E. 消炎止痛
 - F. 干髓术

答案：A、E、D

解析：通过病史、临床检查及 X 线检查可判断 1-D 慢性根尖周炎急性发作，根管治疗是治疗乳牙根尖周炎最有效的方法，但本例中，1-D 牙根吸收 1/2 以上，不能进行根管治疗，需要拔牙。为避免炎症扩散，患急性炎症的病灶牙应在炎症控制后再拔除；此外，由于其继承恒牙牙根刚开始形成，萌出尚需时日，为防止间隙丧失，应在该牙齿拔除后制作间隙保持器。

提问 3：若 1-E 去龋净后近髓敏感，若用复合体进行窝洞充填，可以

- A. DYCAL 盖髓，复合体充填
- B. 氢氧化钙盖髓，氧化锌丁香油粘固粉垫底，复合体充填
- C. 氢氧化钙盖髓，聚羧酸锌粘固粉垫底，复合体充填
- D. 氢氧化钙盖髓，氧化锌丁香油+磷酸锌粘固粉垫底，复合体充填
- E. 氢氧化钙盖髓，磷酸锌粘固粉垫底，复合体充填
- F. 氧化锌丁香油粘固粉垫底，复合体充填

答案：A、C

解析：不论乳牙或恒牙，近髓敏感窝洞的充填均应做好充分的护髓。而乳牙的釉质和牙本质薄，即使已近牙髓的窝洞也不如恒牙者深。因此，一般乳牙龋病窝洞的充填均选用对牙髓刺激小的材料做单层垫底，如氧化锌丁香油粘固粉、聚羧酸锌粘固粉。但氧化锌丁香油粘固粉会影响复合体的聚合，在用

复合体或复合树脂充填时，不宜用氧化锌丁香油粘固粉垫底。

提问 4：若在拔除 $I-D$ 同时，患儿 $E-I$ 和 $D-I$ 均广泛龋坏，牙根吸收明显，无法保留需拔除，为保持 $E-I$ 、 $D-I$ 、 $I-D$ 间隙，可以制作的间隙保持器有

- A. 远中导板间隙保持器
- B. 丝圈式间隙保持器
- C. 全冠式间隙保持器
- D. 舌弓式间隙保持器
- E. Nance 腭弓间隙保持器
- F. 可摘式功能性活动保持器

答案：D、F

解析：乳磨牙缺失两个以上者，或两侧磨牙缺失，或伴有前牙缺失时，可选用可摘式功能性活动保持器，它不仅能保持缺失牙的近远中长度，还能保持垂直高度和恢复咀嚼功能。但这种保持器需要患儿的密切合作，如患儿依从性较差或配合程度较低，或继承恒牙接近萌出时，下颌多个牙的缺失则可考虑舌弓式间隙保持器。

提问 5：若检查中同时发现 $1-1$ 间缝隙较大，可采取的诊查措施有

- A. 检查唇系带附着位置是否过低
- B. X 线片检查
- C. 随访观察
- D. 制作间隙保持器
- E. 正畸关闭间隙
- F. 橡皮圈套扎关闭间隙

答案：A、B、C

解析：上颌恒中切牙初萌时，牙轴常偏向唇侧和远中，使得上颌左右中切牙

间多有明显的间隙，即所谓的正中分开。这是由于恒侧切牙的牙胚挤压中切牙根端，使中切牙根向近中，而冠向远中倾斜。同样，上颌侧切牙萌出时根端会受恒尖牙牙胚的挤压，冠向侧方倾斜。待侧切牙、尖牙萌出后，间隙会自行消失；但唇系带附着位置是否过低、多生牙等也会导致上颌中切牙间出现间隙，唇系带过低引起的需进行系带修整，而多生牙导致的间隙增加则需拔除多生牙。在排除以上两种情况后，可以随访观察。

牙周

【案例八】

患者女，30岁，近半年全口牙龈逐渐肿大，刷牙易出血，有自发出血史。

1. 为鉴别诊断，此患者采集病史时应注意询问一下病史，除外

- A. 家族史
- B. 近来全身情况
- C. 个人史
- D. 长期服用药物史
- E. 妊娠史

答案：A

2. 确诊前应作下列检查，除外

- A. 牙龈色、形、质
- B. 牙周探诊检查
- C. 血常规+分类
- D. 白细胞趋化功能

E. 不良修复体的检查

答案：D

3. 若诊断为妊娠期龈炎，临床检查最可能的发现是

A. 牙龈鲜红色，表面呈分叶状，无疼痛

B. 牙龈疼痛，出血，有恶臭味

C. 牙龈出血及牙齿松动

D. 化脓，恶臭和牙龈疼痛

E. 牙龈乳头出现溃疡

答案：A

【案例九】

患者男，50岁，后牙咀嚼无力半年余。否认系统病史。检查见牙石(+++)，牙龈红肿，BOP(+)，PD6~8mm，后牙普遍有I~II度松动，X线显示牙槽骨普遍水平吸收至根下1/3。

1. 初步诊断是

A. 慢性牙周炎

B. 局限型侵袭性牙周炎

C. 广泛型侵袭性牙周炎

D. 坏死性溃疡性牙龈炎

E. 与糖尿病有关的牙周炎

F. 急性坏死性溃疡性牙周炎

答案：A

2. 本病的主要致病菌是

A. 黏放线菌

B. 牙龈卟啉单胞菌

-
- C. 中间普氏菌
 - D. 福赛坦菌
 - E. 直肠弯曲杆菌
 - F. 变形链球菌
 - G. 乳酸杆菌

答案：B、C、D

3. 应实施的治疗方案是

- A. 去除局部刺激因素
- B. 龈上洁治、龈下刮治
- C. 翻瓣术
- D. GTR
- E. 全身应用抗生素
- F. 咬合调整
- G. 拔牙

答案：A、B、C、F

【案例十】

患者女性，12岁，主诉牙龈肿胀、刷牙易出血半年余，检查见前牙区牙龈乳头红肿增生呈球状，质地松脆

1. 若口腔卫生良好，唇系带短，诊断为
 - A. 由炎症导致的牙龈过度生长
 - B. 纤维型牙龈瘤
 - C. X血管型牙龈瘤
 - D. 白血病的牙龈病损

E. 牙龈纤维瘤病

F. 青春期龈炎

答案：F

2. 应考虑应用的治疗方法是

A. 消除局部刺激因素

B. 口腔卫生宣教

C. 牙周洁治

D. 手术切除

E. 使用牙线

F. 局部用药

答案：A、B、C、D、E、F

3. 若牙龈增生波及全口、则需要提供鉴别诊断排除的疾病

A 肉芽肿型牙龈瘤

B 纤维型牙龈瘤

C 血管型牙龈瘤

D 白血病的牙龈瘤病损

E 牙龈纤维瘤病

F 牙龈瘤

答案：E

4. 其治疗主要采取的方法为

A. 手术切除

B. 先去除局部因素

C. 保守治疗，保持口腔卫生

D. 拔牙

E. 牙周洁治

F. 停药

答案：A

【案例十一】

患者男，40岁，主诉刷牙出血1月余，并有口腔异味，否认全身病史，口腔检查见上下颌后牙舌腭侧，下颌前牙舌侧牙石(++)，牙龈红肿松软，轻探易出血，下前牙排列拥挤。

1. 下述哪项进一步的检查是不必要的

A. 探查龈沟底的附着位置

B. 测量牙周袋的深度

C. 拍摄X线片了解有无牙槽骨的吸收

D. 对患牙逐一进行冷热诊检查

E. 检查患牙有无松动

答案：D

2. 检查结果：①龈沟底附着在釉牙本质界根方；②牙周袋深度4~5mm；③X线示牙槽骨吸

收至根上1/3；④上、下颌前牙对冷热反应一样；⑤患牙无松动。拟诊为

A. 菌斑性牙龈炎

B. 增生性牙龈炎

C. 轻度慢性牙周炎

D. 重度慢性牙周炎

E. 侵袭性牙周炎

答案：C

3. 治疗方案中，不妥的是

- A. 口腔卫生宣教
- B. 牙体牙髓病治疗
- C. 全口超声洁治术
- D. 龈下刮治术
- E 含漱液含漱

答案：B

4. 牙周基础治疗后常规医嘱不妥的是

- A. 勿食过冷过热食物
- B. 认真刷牙
- C. 使用牙线
- D. 使用含漱液
- E. 使用抗生素

答案：E

【案例十二】

患者女性，28岁，刷牙牙龈出血伴牙龈逐渐肿大近2个月，1周前有左上前牙牙龈自发出血。近5个月时有低热3次。口腔检查示口内绝大多数牙牙龈充血、肿胀，口腔有明显异味，前牙牙龈呈暗红色，牙龈多有探诊出血，牙周袋袋深3~5mm，牙体无明显松动和叩痛，牙石(+)，软垢(+++)。

提问1：为明确病变诊断，采集病史时必须注意询问的情况包括

- A. 家族史
- B. 全身健康状况
- C. 吸烟史
- D. 婚姻史

E. 妊娠史

F. 药物史

答案：A、B、D、E、F

解析：患者为育龄期女性，近期有明显牙龈炎症和牙龈过度生长情况，且有经常低热现象，其鉴别诊断的病变应包括导致炎性牙龈过度生长的慢性牙龈（周）炎、坏死溃疡性牙周病、药物性牙龈过度生长、牙龈纤维瘤病、妊娠瘤和白血病的牙周表现等。

提问 2：在询问病史和初步体检的基础上，对诊断而言，常用的有助于诊断的辅助检查为

A. 妊娠试验

B. X 线片检查

C. 血常规

D. 白细胞的趋化功能

E. 体温测试

F. 白细胞检测和分类计数

答案：A、C、F

解析：根据题干，患者为育龄期妇女，近期有明显牙龈炎症和牙龈过度生长情况，且常有低热现象，应首先排除妊娠龈炎和白血病等重点病变。

提问 3：若诊断为白血病的牙龈表现，临床检查常见的表现是

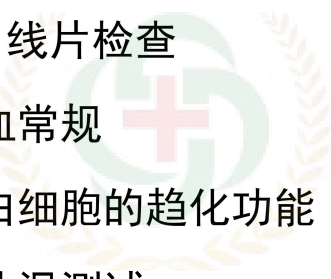
A. 病变波及牙龈乳头、缘龈和附着龈

B. 牙龈呈分叶状，质地韧

C. 牙龈极易出血

D. 牙龈暗红色

E. 牙龈有恶臭味



金英杰医学®
JINYINGJIE.COM

F. 病变波及全口牙龈较韧、无探诊疼痛

答案：A、C、D、E、F

【案例十三】

患者女性，12岁，主诉牙龈肿胀，临床检查显示多个前牙及前磨牙唇颊侧牙龈乳头过度生长呈球形或椭圆形，质地疏松。

提问1：若牙面可见正畸托槽及弓丝，且口腔卫生较差，牙龈充血，诊断为

- A. 由炎症导致的牙龈过度生长
- B. 纤维型牙龈瘤
- C. 血管型牙龈瘤
- D. 白血病的牙龈病损
- E. 牙龈纤维瘤病
- F. 青春期龈炎

答案：F

解析：女，12岁，青春期，内分泌性激素改变使牙龈对少量局部刺激产生明显炎症反应。

提问2：应考虑应用的治疗方法是

- A. 消除局部刺激因素
- B. 牙周洁治
- C. 口腔卫生宣教
- D. 手术切除
- E. 服用抗生素
- F. 局部用药

答案：A、B、C、D、F

解析：若基础治疗不能根治，才需手术切除。可使用局部抗菌药物治疗，但抗生素不主张滥用。

提问 3：若牙龈色泽正常，病变波及全口，则需要提供鉴别诊断排除的疾病

- A. 肉芽肿型牙龈瘤
- B. 纤维型牙龈瘤
- C. 血管型牙龈瘤
- D. 白血病的牙龈病损
- E. 牙龈纤维瘤病
- F. 牙龈癌

答案：E

解析：牙龈纤维瘤病有家族史，牙龈病变范围很大，炎症不明显，慢性，儿童期即可发作。

提问 4：其治疗主要采取的方法为

- A. 手术切除
- B. 先去除局部因素
- C. 保守治疗，保持口腔卫生
- D. 拔牙
- E. 牙周洁治
- F. 停药

答案：A

解析：术后易复发，复发率与口腔卫生的维护有很大的关系。

【案例十四】

患者男性，40岁，右上后牙突发搏动性疼痛，牙龈出血，发热。口腔有异

味。有长期吸烟史。口腔检查显示 76[┐] 颊侧牙龈红肿、光亮，且有波动感，有深牙周袋，牙体有叩痛和 I 度松动，无明显龋蚀。

提问 1：为明确诊断，应做的辅助检查是

- A. X 线片检查.
- B. 牙体透照法
- C. 牙髓活力测验.
- D. 干扰检查
- E. 血象检查
- F. 尿常规

答案：A、C

解析：根据题干信息，应为牙周脓肿、牙槽脓肿的鉴别诊断，以上检查方法仅 X 线片和牙髓活力对两者的鉴别有重要意义。

提问 2：假如 X 线片示牙槽骨嵴吸收，牙髓活力测验正常，引起疼痛的主要病因可能是

- A. 急性牙龈脓肿
- B. 急性牙周脓肿
- C. 急性根尖周脓肿
- D. 急性龈乳头炎
- E. 急性坏死溃疡性龈炎
- F. 右上颌窦炎

答案：B

解析：牙龈红肿、光亮，且有波动感，有深牙周袋，牙髓活力测验正常，X 线片示牙槽骨嵴吸收，符合牙周脓肿的临床表现。

提问 3：假如 X 线片示牙槽骨嵴吸收，牙髓活力测验正常，应采取的治疗包

括

- A. 无望保留的牙，控制急性炎症后拔牙
- B. 自牙周切开引流
- C. 抗生素治疗
- D. 调（牙合）
- E. 根管治疗
- F. 控制急性炎症后进行去除局部刺激因素，包括洁治、刮治、根面平整等
- G. 控制急性炎症后进行手术治疗

答案：A、B、C、D、F、G

解析：根据题干结合 X 线片示牙槽骨嵴吸收，牙髓活力测验正常，符合牙周脓肿的临床表现，选项 A、B、C、D、F、G 都属于牙周脓肿的治疗方法，患牙牙髓活力测验正常，不需行根管治疗。

提问 4：若采用正确的应急处理后 3 天复诊，6[┐] 根分叉可用探针水平穿过，但仍被牙龈覆盖，根分叉病变属

- A. 无病变
- B. I 度根分叉病变
- C. II 度根分叉病变
- D. III 度根分叉病变
- E. IV 度根分叉病变
- F. V 度根分叉病变

答案：D

解析：根分叉可用探针水平穿过，但仍被牙龈覆盖属于 III 度根分叉病变。

提问 5：若 6[┐] 根分叉病变为 III 度，可采用的治疗方法不包括

- A. 截根术

-
- B. 翻瓣术
 - C. 半牙切除术
 - D. 根向复位瓣术
 - E. 分根术
 - F. 龈上洁治
 - G. 龈下刮治、根面平整

答案：C、E

解析：半牙切除术、分根术只适用下颌磨牙，其他治疗方法都可用上颌磨牙 III 度根分叉病变。

【案例十五】

患者男性，45 岁，右上后牙突发疼痛，含冰水可缓解疼痛。口腔检查显示全口多数牙牙石（++），牙龈红肿，探诊出血，牙周袋袋深 4~6 mm，下前牙 I 度松动，6[┐] 牙体无龋蚀，远中牙龈退缩，牙周袋袋深 7 mm，有探痛，牙体有轻叩痛和无松动，热诊敏感。右 4[┐] 远中邻面浅龋，无探痛，无叩痛，I 度松动，冷热诊不敏感。

提问 1：初步诊断为

- A. 慢性牙周炎
- B. 牙周-牙髓联合病变
- C. 广泛型侵袭性牙周炎
- D. 4[┐] 龋
- E. 4[┐] 牙髓炎
- F. 6[┐] 根尖周炎

答案：A、B、D

解析：根据题干 45 岁男性，全口多数牙牙石 (++)，牙龈红肿，探诊出血，牙周袋袋深 4 mm，可初步诊断为慢性牙周炎；4[┐] 远中邻面浅龋，无探痛，无叩痛，冷热诊不敏感，不符合牙髓炎症状，诊断为龋；患者主诉右上后牙突发疼痛，含冰水可缓解疼痛，6[┐] 热诊敏感，结合牙体无龋蚀，远中牙龈退缩，牙周袋袋深 7 mm，考虑为逆行性牙髓炎，诊断为 6[┐] 牙周-牙髓联合病变。

提问 2：若 X 线片示全口牙槽骨普遍水平型吸收根长 1/3 左右，6[┐] 远中根牙槽骨吸收近根尖，近中根和腭根吸收根长 1/3。该患者应采取的治疗有

- A. 去除局部刺激因素，包括洁治、刮治、根面平整等
- B. 6[┐] 根管治疗
- C. 4[┐] 根管治疗
- D. 4[┐] 充填治疗
- E. 6[┐] 拔除
- F. 6[┐] 截根术
- G. 口腔卫生宣教
- H. 严格设计并执行维护期治疗
- I. 抗菌药治疗

答案：A、B、D、F、G、H

解析：针对慢性牙周炎，予以去除局部刺激因素，包括洁治、刮治、根面平整等，口腔卫生宣教，严格设计并执行维护期治疗。X 线片示全口牙槽骨普遍水平型吸收根长 1/3 左右，牙周袋袋深 4~6 mm，提示患者为轻中度牙周炎，6[┐] 疼痛为牙髓炎症状，因此不需要使用抗菌药物治疗。6[┐] 为牙周-牙髓联合病变，但仅远中根牙槽骨吸收近根尖，近中根和腭根牙槽骨吸收根长 1/3，且牙无松动，可考虑予以根管治疗+远中根截根术予以保留，4[┐] 为浅

龋，只需充填治疗。

提问 3：若 X 线片示全口牙槽骨普遍水平型吸收根长 1/3 左右，骨形态规则，该患者完成牙周基础治疗后 2 个月复查，右下后牙牙周袋袋深 5 mm，附着龈较窄，应选择

- A. 冠向复位瓣术
- B. 改良 Widman 术
- C. 植骨术
- D. 牙周翻瓣术+骨成形术
- E. 引导性组织再生术
- F. 牙龈切除术

答案：B

解析：患者 X 线片示全口牙槽骨普遍水平型吸收根长 1/3 左右，骨形态规则，因此不考虑行植骨术、骨成形术和引导性组织再生术；牙周袋袋深 5 mm，附着龈较窄，不是牙龈切除术适应证；冠向复位瓣术适用于牙龈退缩，伴有附着龈不足，需要加深前庭沟者，根据提示信息，也予以排除，故选 B。

牙体牙髓

【案例十六】

患者女，58 岁，糖尿病病史，诉半年来左上后牙牙龈反复“鼓包”，检查：左上 5 颌面磨耗达牙本质浅层，叩(+)，颊侧距离龈缘 5mm 处窦道，探之溢脓、松动 II 度。

1. 确诊前应做下列检查，除外

- A. X 线检查
- B. 牙周探诊
- C. 牙髓电活力测试
- D. 冷热诊检查
- E. 咬诊

答案：E

2. 检查结果如下：X 线显示全口牙槽骨吸收至根中 1/3，左上 5 根周膜影像增宽；左上 5 腭侧探及根尖处窄深牙周袋、牙髓无活力，第一诊断应为

- A. 左上 5 慢性根尖周炎
- B. 左上 5 慢性牙周炎
- C. 左上 5 牙本质过敏
- D. 左上 5 逆行性牙髓炎
- E. 左上 5 牙周牙髓联合病变

答案：E

3. 治疗计划除外

- A. 左上 5 根管治疗
- B. 全口牙周基础治疗
- C. 调（牙合）
- D. 钢丝结扎松牙固定
- E. 应用抗生素

答案：D

【案例十七】

患者女性，55 岁，左上后牙牙龈肿痛 4 天余，长期吸烟史。检查见 26、27

颊侧牙龈肿起，有波动感，叩（+），松动Ⅰ度，无明显龋坏。

1. 为明确诊断，应做的辅助检查是

- A. X线检查
- B. 冷、热诊检查
- C. 探诊检查
- D. 牙体染色检查
- E. 血常规检查
- F. 血糖检查

答案：A、B、C

2. 假如X线片示牙槽骨吸收近根尖，冷热诊反应迟钝，探诊达根尖牙周袋，引起肿痛的主要病因可能是

- A. 急性牙龈脓肿
- B. 急性牙周脓肿
- C. 急性根尖周脓肿
- D. 急性龈乳头炎
- E. 急性坏死性溃疡性龈炎
- F. 左侧上颌窦炎

答案：B

3. 应采取的治疗方式包括

- A. 无望保留的牙，控制急性炎症后拔牙
- B. 调（牙合）
- C. 局麻后脓肿切开引流
- D. 根管治疗
- E. 控制炎症后进行翻瓣术

F. 抗生素应用

答案：A、B、C、D、F

4. 若应急处理后肿胀减轻，3 天复诊时见 26 颊侧根分叉可用探针穿通，但仍被牙龈覆盖，根分叉病变属

- A. 0 度根分叉病变
- B. I 度根分叉病变
- C. II 度根分叉病变
- D. III 度根分叉病变
- E. IV 度根分叉病变
- F. V 度根分叉病变

答案：D

5. 若 26 为 III 度根分叉病变，可采用的治疗方法

- A. 截根术
- B. 翻瓣术
- C. 分根术
- D. 半牙切除术
- E. 根向复位瓣术
- F. 龈上洁治
- G. 龈下刮治术
- H. 调（牙合）

答案：A、B、E、F、G、H

【案例十八】

患者男性，35 岁，右上后牙在外院就诊行根管治疗，之后一直不适，感酸

痛，不敢咀嚼，现来我院就诊。检查 6⁻¹ 大面积银汞合金充填完整，余牙未探及龋，叩诊不适，根尖 X 线片示患牙根管充填到位。

提问 1：下列情况中可能会造成该患牙治疗后反复酸痛的有

- A. 咬合创伤
- B. 牙隐裂
- C. 牙根纵折
- D. 残髓炎
- E. 遗漏根管
- F. 对根管充填物敏感

答案：A、B、C、D、E、F

提问 2：如要进一步诊断可进行的辅助检查有

- A. 冷诊
- B. 扪诊
- C. 牙 CT
- D. 拆充探查
- E. 试验性备洞
- F. 染色法

答案：A、B、C、D、F

解析：冷诊帮助判断牙髓活力，是否有残髓或遗漏根管；扪诊用于感觉患牙是否有咬合震颤从而提示创伤（牙合）力的存在；牙 CT 可帮助了解根管充填情况，尤其是遗漏根管情况；拆充探查也主要是为寻找遗漏根管；染色法主要用于提示隐裂的存在。而试验性备洞是判断牙髓活力最可靠的检查方法，用于未经髓病治疗的牙齿，但由于会造成完好牙体组织或修复体的破坏，该试验只有在其他方法不能判定牙髓活力或不能实施时才考虑使用。

提问 3：若牙 CT 显示近颊牙根纵裂，下列治疗方法中可行的有

- A. 调（牙合）
- B. 结扎固定
- C. 截根术
- D. 拔除患牙
- E. 牙半切
- F. 根尖切除术
- G. 根尖倒充填术
- H. PEAR 技术

答案：C、D

解析：上颌磨牙颊侧牙根纵裂可考虑截除该牙根，保留其余牙体组织，如是下颌磨牙，则采用牙半切术，保留未折裂侧牙体。此外，解除现有病痛的治疗方法就是拔除患牙。

【案例十九】

患者男性，34 岁，5 天前出现右下后牙持续性疼痛，现觉牙体浮动，不能咀嚼。检查：全口牙列色灰暗， $\overline{16}$ （牙合）面局部釉质缺损，远中邻（牙合）面可见银汞充填物，边缘密合，Ⅰ度松动，叩痛明显，颊侧牙龈红肿，有触痛，无明显波动感。

提问 1：对该牙可能的诊断包括

- A. 四环素牙
- B. 氟牙症
- C. 慢性根尖周炎
- D. 急性根尖周炎
- E. 釉质发育不全

F. 遗传性牙本质发育不全

G. 急性牙髓炎

H. 先天性梅毒牙

答案：A、D

解析：全口牙列色灰暗，后牙有局部釉质缺损，可判断为“四环素牙”，有龋病治疗史同时近日出现松动叩痛以及牙龈红肿，可诊断为“急性根尖周炎”。

提问 2：针对该牙还可选择的辅助检查手段有

A. 全口牙位曲面体层 X 线片

B. 咬诊

C. 根尖片

D. 穿刺

E. 电活力测试

F. 血常规检查

G. 咬合片

答案：C、E

解析：拍摄 X 线片可了解该牙既往治疗情况、充填物现状以及牙体组织、牙周组织、根尖周组织的情况；进行电活力测试可了解牙髓是否坏死。

提问 3：若根尖片显示 67 髓腔内有高密度影像而根管内无充填物影像，根尖发育完全，形态良好，远中根尖周有阴影，推测该牙可能曾经进行过的治疗有

A. 干髓术

B. 塑化治疗

C. 根管治疗

D. 空管治疗



金英杰医学®
JINYINGJIE.COM

E. 深龋盖髓术

F. 根尖诱导成形术

答案：A、B、D

解析：根管治疗术可在根管内看见高密度影像；深龋盖髓术在髓腔内应无高密度影像；根尖诱导成形术后往往根尖发育仍不完全，形态欠佳，而且根管内通常有高密度影像。

提问 4：针对该牙可采取的应急处理方式包括

A. 拔除患牙

B. 调（牙合）磨改

C. 开髓引流

D. 切开排脓

E. 消炎止痛

F. 牙髓失活

G. 龈下刮治

H. 根尖切除术

I. 牙半切

J. 针刺止痛

答案：B、C、E、J

提问 5：急性疼痛缓解后，保留患牙的最佳治疗方案是

A. 干髓术+全冠修复

B. 根管治疗

C. 塑化治疗

D. 根管治疗+全冠修复

E. 根尖切除术



金英杰医学®
JINYINGJIE.COM

F. 塑化治疗+全冠修复

答案：D

【案例二十】

患者女性，20岁，2个月前因进食冷热食物感左上后牙疼痛来医院就诊，不进食时无不适感，检查 $\bar{L}7$ 近中邻面深龋，探诊酸痛，及大量软化牙本质，无叩痛，无松动，冷诊一过性疼痛。

提问1：该牙在龋病治疗的操作过程中应注意的问题有

- A. 用高速涡轮机持续操作，争取一次去净腐质
- B. 使用慢钻间断切割
- C. 不用水冷却，避免对牙髓造成冷刺激
- D. 清洁和干燥窝洞直接用气枪喷吹
- E. 洞侧壁的软化牙本质应彻底去净，髓壁或轴壁处的软化牙本质可保留少许
- F. 用探针探查有无穿髓孔时，应沿洞底轻轻滑动，勿施加压力
- G. 充填前应对窝洞进行盖髓垫底以保护牙髓

答案：B、E、F、G

解析：在窝洞制备过程中应尽量保护牙髓组织，提倡间断操作，使用锋利器械并用水冷却，深龋情况下不要直接用气枪喷吹，而应随时用温热水冲洗窝洞，棉球拭干。

提问2：该牙去龋尽，未穿髓，有敏感，拟间接盖髓，可选用的材料有

- A. 磷酸锌水门汀
- B. 氧化锌丁香油水门汀
- C. 玻璃离子水门汀
- D. EDTA
- E. 氢氧化钙

F. 碘仿糊剂

G. 聚羧酸锌水门汀

答案：B、C、E、G

解析：间接盖髓术是指将盖髓剂覆盖在接近牙髓的牙本质上，以保存牙髓活力的方法，主要用于治疗无牙髓病或根尖周病变的深龋治疗。氢氧化钙等盖髓剂作为一种温和刺激物或诱导剂，维持局部的碱性环境，有利于成牙本质细胞样细胞的分化，形成修复性牙本质。磷酸锌水门汀刺激性太强；EDTA是钙螯合剂，主要用于根管的化学预备；碘仿糊剂主要是用作根管充填时的封闭剂。

提问 3：如采用树脂充填，可用作窝洞消毒的药物是

A. 碘伏

B. FC

C. 75%乙醇

D. TA

E. 碘酊

F. 樟脑酚

G. 丁香油酚

H. 木馏油

I. 抗生素

答案：C

解析：对窝洞消毒药物的理想要求是：①消毒力强，足以杀灭细菌；②刺激性小，不损伤深层牙髓活力；③渗透力小，不向深沉组织侵袭；④不使牙体组织变色。常用乙醇或酚类药物。当采用复合树脂充填时，不宜采用酚类消毒剂，以免影响树脂聚合。



金英杰医学®
JINYINGJIE.COM

提问 4：数日前，患者出现左侧头面部自发性疼痛，间歇发作，呈放射性，下列疾病中可能出现类似疼痛症状的有

- A. 左三叉神经痛
- B. 左颞下颌关节紊乱病
- C. 急性牙髓炎
- D. 急性根尖周炎
- E. 左上后牙区龈乳头炎
- F. 急性上颌窦炎
- G. 可复性牙髓炎

答案：A、C、E、F

解析：急性牙髓炎的主要症状为剧烈的牙痛，应与其他可引起牙痛症状的疾病进行鉴别：①三叉神经痛：一般有疼痛“扳机点”，患者每触及该点即诱发疼痛。②龈乳头炎：也可出现剧烈的自发性疼痛，但疼痛性质为持续性胀痛，对温度测验的反应为敏感，一般不会导致激发痛，患者对疼痛多能定位；检查时可发现患者所指示的部位龈乳头有充血、水肿现象，触痛极为明显。③急性上颌窦炎：所出现的疼痛为持续性胀痛，患侧的上颌前磨牙和磨牙可同时受累而致二、三颗牙均有叩痛，但未查及引起牙髓炎的牙体组织疾病，同时上颌窦前壁可出现压痛，患者伴有头痛、鼻塞、脓涕等上呼吸道感染症状。

提问 5：如果确诊为 L7 急性牙髓炎，可采用的无痛技术有

- A. 表面麻醉
- B. 阻滞麻醉
- C. 失活法
- D. 理疗

E. 针灸

F. 局部浸润麻醉

G. 口服镇痛剂

答案：B、C、F

解析：牙髓组织富含神经纤维，对刺激反应敏感，因此应实行无痛技术，使牙髓病和根尖周病的治疗在无痛或尽量减少疼痛的情况下进行，无痛技术主要是局部麻醉法（包括阻滞麻醉、局部浸润麻醉、牙周膜内注射、牙髓内注射以及骨内注射）和失活法。

提问 6：如选用失活法，可用作失活剂的有

A. 金属砷

B. 丁香油酚

C. 蟾酥制剂

D. 多聚甲醛

E. 麝香草酚

F. 亚砷酸

G. 甲醛溶液

答案：A、C、D、F

解析：使牙髓失活的药物称失活剂。其中①金属砷与牙髓接触后氧化为亚砷酸作用于牙髓，使牙髓充血、栓塞而失活。②亚砷酸是一种剧毒药物，作用于牙髓对细胞原生质、神经纤维、血管都有强烈毒性，且毒性作用没有自限性，可以破坏深部组织，因此一定要注意控制药物作用时间。③多聚甲醛作用于牙髓可引起血运障碍而使牙髓坏死，其凝固蛋白的作用，能使坏死的牙髓组织无菌性干化。④蟾酥制剂可在短时间内使神经麻痹而达到无痛操作，较长时间后可使牙髓组织坏死。



金英杰医学®
JINYINGJIE.COM

【案例二十一】

患者女性，45岁，近半年来右下后牙遇冷水及吃甜食酸痛，咬硬物酸软无力，无自发痛。检查时可见76 $\bar{1}$ （牙合）面釉质中度磨损，牙本质外露，探针划某点感觉异常酸痛。

提问1：对该患牙的诊断有

- A. 磨损
- B. 楔状缺损
- C. 牙本质敏感症
- D. 中龋
- E. 牙隐裂
- F. 牙髓炎
- G. 酸蚀症

答案：A、C

解析：（牙合）面釉质磨损牙本质暴露可诊断为“磨损”，遇冷水及吃甜食酸痛，咬硬物酸软无力，无自发痛，探诊某点感觉异常提示磨损后产生并发症“牙本质敏感症”。

提问2：牙齿磨损程度取决于

- A. 牙齿的硬度
- B. 唾液 pH
- C. 咀嚼习惯及咀嚼压力
- D. 年龄的增大
- E. 食物硬度
- F. 人体钙摄入量

答案：A、C、D、E



金英杰医学®
JINYINGJIE.COM

解析：单纯机械摩擦作用而造成的牙体硬组织慢性磨耗称为磨损。咀嚼磨损的程度与患者年龄、食物的摩擦力和咀嚼压力成正比，与牙齿的硬度成反比。

提问 3：可能是磨损并发症的是

- A. 食物嵌塞
- B. 牙髓病
- C. 颞下颌关节紊乱病
- D. 创伤（牙合）
- E. 创伤性溃疡
- F. 根尖周病

答案：A、B、C、D、E、F

提问 4：下列可能引起牙本质过敏症的情况有

- A. 牙龈萎缩
- B. 楔状缺损
- C. 龋病
- D. 牙折
- E. 牙内陷
- F. 氟牙症
- G. 牙隐裂
- H. 牙龈炎

答案：A、B、C、D、G

解析：牙本质过敏症是牙在受到外界刺激，如温度（冷、热）、化学物质（酸、甜）以及机械作用（摩擦或咬硬物）等所引起的酸痛症状。它不是一种独立的疾病，而是各种牙体疾病共有的症状，发病的高峰年龄在 40 岁左右。凡是使釉质完整性受到破坏，牙本质暴露的各种牙体疾病以及牙周萎缩导致牙颈

部暴露等均可发生牙本质过敏症。

提问 5：目前关于牙本质过敏症的发病机制的学说有

- A. 神经学说
- B. Miller 化学细菌学说
- C. 牙本质纤维传导学说
- D. 流体动力学理论
- E. 蛋白溶解螯合学说
- F. 四联因素理论

答案：A、C、D

解析：B、E、F 均是龋病病因学说。

提问 6：可用于牙本质过敏症的脱敏治疗有

- A. 0.76%单氟磷酸钠凝胶
- B. 麝香草酚熨热，
- C. 窝沟封闭
- D. 激光治疗
- E. 2%氟化钠液离子导入
- F. 氟仿
- G. 氯化锶

答案：A、B、D、E、G

解析：牙本质过敏症的发病机制中，流体动力学说被广为接受。根据这个理论，对过敏的有效治疗是必须封闭牙本质小管，以减少或避免牙本质内的液体流动。A、B、E、G 均为常用治疗药物。激光治疗作用机制是激光的热效应作用于牙本质小管，可在瞬间使暴露的小管热凝封闭，从而达到脱敏治愈的目的。

【案例二十二】

患者女性，25岁，6个月前左下后牙因龋病行根管治疗后一直隐痛不适，牙伸长，咀嚼食物无力并有酸痛，进食热汤可出现刺激痛。检查：左下6（牙合）面见树脂充填物，边缘密合，牙体无明显松动，轻度叩痛，牙龈无明显异常。

提问1：对该牙可能的诊断包括

- A. 急性牙髓炎
- B. 慢性根尖周炎
- C. 咬合创伤
- D. 急性根尖周炎
- E. 牙本质过敏
- F. 残髓炎
- G. 逆行性牙髓炎

答案：B、C、F

解析：有根管治疗史仍出现牙髓炎症状可判断为残髓炎，治疗完成6个月，感染可能已扩散至根尖孔外引起慢性根尖周炎，由于根尖炎症导致牙浮出伸长继而可能引起咬合创伤。

提问2：对该牙还可进行的检查包括

- A. 咬诊
- B. 染色法
- C. 电活力测试
- D. 冷热诊
- E. 实验性备洞

F. 根尖片

G. 牙 CT

H. 咬合片

答案：A、C、D、F、G

解析：通过电活力测试以及冷热诊来判断是否有牙髓残余活力，通过根尖片了解根管治疗以及牙周与根尖周组织状况，牙 CT 可帮助确定是否有根管遗漏未行治疗，咬诊可检查是否有咬合高点。

提问 3：若 X 线片显示可见冠部髓腔形态，近远中根管内均有高密度影像充填物，自髓角处充填至距离根尖约 1 mm 处，远中根尖区有少量阴影，近中根牙槽骨角形吸收，提示有以下状况

A. 根尖周炎症

B. 开髓不全，未去除髓室顶

C. 牙髓钙化

D. 牙内吸收

E. 牙周炎

F. 咬合创伤

答案：A、B、F

提问 4：该牙应进行的治疗包括

A. 调（牙合）

B. 根管再治疗

C. 干髓术

D. 根尖切除术

E. 冠修复术

F. 根面刮治术

G. 开髓引流术

H. 脱敏

答案：A、B、E

解析：通过完善的根管再治疗可消除残髓炎，促进根尖周组织修复，调（牙合）可减少创伤性咬合对牙周造成的破坏，冠修复起到保护无髓牙避免折裂并恢复外形增强咀嚼功能的作用。



黏膜

金英杰医学®
JINYINGJIE.COM

【案例二十三】

患者男性，50岁，右颊黏膜白色损害3年就诊。

提问1：可能的诊断是

A. 白色过角化病

B. 白斑

C. 扁平苔藓

D. 白塞病

E. 复发性阿弗他溃疡

F. 盘状红斑狼疮

答案：A、B、C、F

解析：白色过角化病、白斑、扁平苔藓和盘状红斑狼疮都可以出现口腔黏膜的白色损害，虽然这些疾病损害类型各不相同，但色泽相似。而复发性阿弗他溃疡和白塞病不具备白色损害表现。

提问 2：进一步检查：右颊黏膜白色损害高出黏膜表面，触之较粗糙。其余黏膜未见损害。病理检查：上皮增生，过度正角化，粒层明显，棘层增厚，上皮钉突增大，伴部分上皮轻度异常增生。最可能的诊断是

- A. 白色过角化病
- B. 白斑
- C. 扁平苔藓
- D. 白塞病
- E. 复发性阿弗他溃疡
- F. 盘状红斑狼疮

答案：B

解析：根据临床表现和病理结果，均是白斑的典型表现。

提问 3：治疗措施包括

- A. 去除局部刺激因素，饮食禁忌
- B. 大剂量皮质类固醇激素冲击疗法
- C. 0.1%~0.3%维 A 酸软膏局部涂布
- D. 口服维生素 A 丸
- E. 口服阿昔洛韦片
- F. 定期随访

答案：A、C、D、F

解析：皮质类固醇激素和抗病毒药物阿昔洛韦不是白斑的治疗药物。

【案例二十四】

患者女性，29岁，左舌缘疼痛1周就诊，有类似病史5年，每个月发作一次，发作部位不固定，7天左右可自行愈合。检查发现左舌缘、右颊黏膜共有3个圆形溃疡，直径分别为2 mm、2 mm、3 mm，溃疡周边有红晕，表面覆有浅黄色假膜。

提问1：诊断需考虑的疾病是

- A. 疱疹性口炎
- B. 带状疱疹
- C. 复发性阿弗他溃疡
- D. 白塞病
- E. 创伤性溃疡
- F. 结核性溃疡

答案：C、D

解析：根据题干信息，该患者口腔黏膜出现溃疡性损害，且病程具有复发性、周期性、自愈性，因此符合复发性阿弗他溃疡的特点。而白塞病的口腔损害与轻型复发性阿弗他溃疡的表现相同，因此，选项C、D都是需要考虑的疾病。

提问2：患者母亲有相同疾病，为明确诊断，还需询问的病史包括

- A. 有无复发性生殖器溃疡发作史
- B. 有无不洁性接触史
- C. 有无虹膜炎、结膜炎、角膜炎等眼疾
- D. 有无关节炎病史
- E. 有无咀嚼槟榔习惯
- F. 有无结节性红斑和针刺脓疱现象等皮肤损害
- G. 有无吸烟习惯

H. 有无肺结核史

答案：A、C、D、F

解析：白塞病又称口-眼-生殖器三联症，以先后出现多系统多脏器病损，其反复皮作为特征，常见症状为复发性阿弗他口腔溃疡、复发性生殖器溃疡、虹膜炎、结膜炎等眼疾、皮肤结节性红斑、针刺浓疱、关节、心血管、神经、消化等系统病变。因此需要询问相关病史以排除白塞病的诊断。而其余选项与白塞病无关。

提问 3：患者否认其他部位损害和系统疾病史，可用于治疗该疾病的药物和方法有

A. 锡类散

B. 西瓜霜

C. 冷冻

D. 阿昔洛韦片

E. 氟康唑

F. 链霉素

G. 微波

H. 地塞米松片

答案：A、B、G、H

解析：根据信息可以确诊为复发性阿弗他溃疡，溃疡的局部治疗可用复方可的松、西瓜霜，全身可服用地塞米松片，还可以用微波进行理疗。而抗病毒药阿昔洛韦、抗真菌药氟康唑、抗结核药链霉素均不用于治疗复发性阿弗他溃疡，冷冻则是白斑等癌前病变的治疗手段。

【案例二十五】

患者男性，43岁，主诉舌发白6个月，逐渐加重。检查：双侧舌缘白色斑块1 cm×2 cm大小，毛绒状，不能被擦去。

提问1：此症状可能的诊断是

- A. Ramsay-Hunt 综合征
- B. 莱氏综合征
- C. 史-约综合征
- D. 获得性免疫缺陷综合征
- E. 色素沉着-肠息肉综合征
- F. Addison 病

答案：D

解析：此症状符合毛状白斑的表现，是获得性免疫缺陷综合征即艾滋病的口腔表现。Ramsay-Hunt 综合征为带状疱疹病毒侵入膝神经节出现耳痛、面瘫及预后的听力障碍。莱氏综合征为重型药物过敏波及全身体腔黏膜和内脏。史-约综合征为多形性红斑伴多腔孔受累。色素沉着-肠息肉综合征为胃肠道多发性息肉，口腔特征是口腔黏膜、口周皮肤等黑色素斑点。Addison 病为肾上腺皮质功能减退症，口腔表征为黏膜色素沉着。

提问2：为明确诊断必须进一步做的检验是

- A. 肝、肾功能检验
- B. HTV 抗体检测
- C. 免疫球蛋白抗体检验
- D. 抗“O”抗体检测
- E. 10%KOH 直接涂片
- F. 血沉

答案：B

解析：要明确艾滋病的诊断必须进一步做 HIV 抗体检测。10%KOH 直接涂片是检查真菌的方法。其他选项均非必须检测。

提问 3：该种疾病的病原体可能存在于

- A. 血液
- B. 精液、子宫和阴道分泌物
- C. 唾液
- D. 尿液
- E. 脑脊液
- F. 羊水

答案：A、B、C、D、E、F

解析：以上选项都可能存在 HIV 病毒。

提问 4：该种疾病的口腔表现可能还有

- A. 口腔念珠菌病
- B. 口腔疱疹
- C. 牙周病变
- D. 复发性阿弗他溃疡
- E. 唾液腺疾病
- F. 非霍奇金淋巴瘤

答案：A、B、C、D、E、F

解析：艾滋病的口腔表现有真菌感染、毛状白斑、Kaposi 肉瘤、口腔疱疹、牙周病变、坏死性口炎、复发性阿弗他溃疡、非霍奇金淋巴瘤、唾液腺疾病、乳头状瘤。

【案例二十六】

患者男性，40 岁，下唇糜烂反复发作 3 个月。检查：下唇红糜烂剥脱，有

血痂。

提问 1：可能的诊断是

- A. 扁平苔藓
- B. 慢性糜烂性唇炎
- C. 盘状红斑狼疮
- D. 多形性红斑
- E. 复发性阿弗他溃疡
- F. 以上都是

答案：A、B、C、D

提问 2：如左下唇红及右舌腹发现树枝状白纹，可能的诊断是

- A. 扁平苔藓
- B. 慢性糜烂性唇炎
- C. 盘状红斑狼疮
- D. 多形性红斑
- E. 苔藓样变
- F. 以上都不是

答案：A

提问 3：如口内也有大面积糜烂，且手背出现多个红斑，中央有水疱，可能的诊断是

- A. 扁平苔藓
- B. 天疱疮
- C. 过敏性口炎
- D. 多形性红斑
- E. 球菌性口炎

F. 以上都是

答案：D

提问 4：治疗唇部糜烂正确的方法是

- A. 避免刺激，戒除烟酒，忌食辛辣食物
- B. 局部注射泼尼松龙混悬液
- C. 抗生素软膏
- D. 激素类软膏
- E. 局部湿敷
- F. 口服泼尼松

答案：A、B、E、F

解析：扁平苔藓、慢性糜烂性唇炎、盘状红斑狼疮及多形性红斑都可出现唇部糜烂，同时扁平苔藓及盘状红斑狼疮应有口腔黏膜白色条纹或皮肤损害，前者为网纹状，后者为短、放射状。多形性红斑的口腔可有大面积糜烂，皮肤损害为多形性，包括斑疹、水疱、丘疹。唇部糜烂在愈合后才能涂软膏。

【案例二十七】

患者男性，67岁，舌部浅小溃疡反复发作伴灼痛5年就诊。检查发现舌质红，舌背光滑，舌背丝状乳头、菌状乳头萎缩，舌尖部见数个针尖状小溃疡。

提问 1：可考虑的口腔疾病有

- A. 复发性阿弗他溃疡
- B. 灼口综合征
- C. 萎缩性舌炎
- D. 正中菱形舌炎
- E. 地图舌

F. 叶状乳头炎

答案：A、C

解析：根据题干信息，该患者舌背光滑，舌背丝状乳头、菌状乳头萎缩，舌尖部见数个针尖状小溃疡，根据这些信息，复发性阿弗他溃疡和萎缩性舌炎均是可能的诊断。

提问 2：患者否认其他口腔黏膜出现溃疡，且溃疡无周期性发作规律。该患者可能罹患的系统性疾病

- A. 白血病
- B. 缺铁性贫血
- C. 巨幼细胞贫血
- D. 血小板减少性紫癜
- E. 再生障碍性贫血
- F. 维生素 C 缺乏症
- G. 血友病
- H. 粒细胞减少症

答案：B、C、E

解析：患者的口腔溃疡无周期性发作规律，诊断排除复发性阿弗他溃疡。能引起萎缩性舌炎的系统性疾病有各型贫血。

提问 3：血常规检查：血红蛋白量 80 g/L，MCV110fl，MCH 40 pg。可用于治疗该病的措施

- A. 骨髓移植
- B. 糖皮质激素
- C. 硫酸亚铁
- D. 维生素 B12

E. 叶酸


F. 维生素 C

G. 琥珀酸

H. 西瓜霜

答案：D、E、F、H

解析：根据信息可以确诊为巨幼细胞贫血，可使用维生素 B12、叶酸、维生素 C 治疗，损害局部涂布西瓜霜。



金英杰医学®
JINYINGJIE.COM