

中西医执业试题编号：007

病（案）例摘要 1:

盖某，女，38岁，已婚，工人。2015年6月9日初诊。

患者6个月前出现咳嗽、咯血、低热、盗汗等症状，曾静脉点滴左氧氟沙星治疗，症状有所减轻。现症：咳嗽无力，少痰，时有痰中带血，血色淡红，咳声低微，伴气短，自汗，盗汗，午后潮热，神疲乏力，畏风怕冷。

查体：T：37.6℃，P：78次/分，R：20次/分，BP：120/80mmHg，心率：78次/分，律齐，未闻杂音，左上肺呼吸音粗。舌淡边有齿痕，苔薄，脉细弱而数。

辅助检查：结核菌素试验(+++)。胸部X线片示：左上肺密度较低的片状阴影。痰图片：抗酸杆菌阳性。

病案 1

中医疾病诊断 肺癆

中医证候诊断 气阴耗伤证

西医诊断 肺结核

西医诊断依据

中医治法 益气养阴

方剂 保真汤

药物组成

人参 黄芪 白术 茯苓 大枣 天冬 麦冬 生地 熟地 五味子 当归 芍药 莲须 地骨皮 柴胡 陈皮 生姜 黄柏 知母 甘草。

西医治疗措施

- 1、抗结核化学药物治疗（化疗）：基本原则：早期、联合、适量、规律、全程；常用药物：异烟肼，乙胺丁醇，利福平等三联治疗。
- 2、对症治疗：咯血可用安络血，大量咯血可选用垂体后叶素静注。
- 3、休息，营养支持。

病（例）案摘要 2:

张某，男，45岁，干部。2016年3月8日初诊。

患者有腹腔手术史。1天前因过度劳累，出现腹部阵发性剧烈疼痛，得热稍减，脘腹怕冷，四肢畏寒，伴恶心，呕吐，吐出物为胃内容物，无排气排便。

查体：T：36.2℃，P：80次/分，R：20次/分，BP：100/75mmHg。痛苦面容，心肺（-），腹胀，稍有膨隆，未触及包块，肝脾肋下未及，脐周轻度压痛，拒按。舌质淡红，苔薄白，脉弦。

辅助检查：血常规：白细胞总数：9×10⁹/L，中性粒细胞78%，X线检查：小肠扩张积气，有大小不等的阶梯状气液平面。

病案 2

中医疾病诊断 肠结

中医证候诊断 肠腑寒凝证

西医诊断 肠梗阻

西医诊断依据

中医治法 温中散寒，通里攻下

方剂 温脾汤

药物组成

大黄、当归、干姜、附子、人参、芒硝、甘草

西医治疗措施

(1) 非手术治疗

- ①禁食与胃肠减压。②纠正水、电解质和酸碱平衡紊乱。
- ③防治感染和毒血症。④灌肠疗法。⑤颠簸疗法。
- ⑥其他：如穴位注射阿托品，嵌顿疝的手法复位回纳，腹部推拿按摩等。

(2) 手术治疗

- ①解除梗阻病因。②切除病变肠管行肠吻合术。
- ③短路手术。④肠造口术或肠外置术。

中西医执业试题编号：009

病（例）案摘要 1：

李某，男，54岁，已婚，工人，2015年6月12日初诊。

患者既往有长期吸烟与慢性支气管炎病史，反复发作，每到冬季加重，天暖后减轻，时有气短，咳嗽，吐痰，现症：喘促短气，气怯声低，喉有痰声，咳声低微，自汗恶风，咳嗽，吐痰量少质黏，咽喉不利。

查体：T：36.2℃，P：76次/分，R：20次/分，BP：130/80mmHg，桶状胸，触诊双侧语颤减弱，叩诊呈过清音，听诊呼吸音减弱，呼气延长，舌淡红，少苔，脉细无力。

辅助检查：血常规：白细胞 $9.8 \times 10^9/L$ ，中性粒细胞62%，淋巴细胞34%，X线胸片：双肺野透亮度增加，纹理增粗。肺功能检查使用支气管扩张剂后，FEV1/FVC为56%，肺总量和残气量增高，肺活量减低。

病案 1

中医疾病诊断 喘证

中医证候诊断 肺气虚耗证

西医诊断 慢性阻塞性肺疾病

西医诊断依据

中医治法 补肺益气养阴

方剂 生脉散合补肺汤

药物组成 人参 麦冬 生地、黄耆、甘草、钟乳、人参、桂心、干地黄、茯苓、白石英、厚朴、桑白皮、干姜、紫菀、橘皮、当归、五味、远志、麦门冬、大枣

西医治疗措施

教育和劝导患者戒烟；戒烟是预防 COPD 的重要措施

支气管扩张剂；祛痰药；糖皮质激素；长期家庭氧疗（LTOT）。

病案（例）摘要 2：

侯某，男，30岁，干部，2015年1月18日初诊。

患者进食大量油腻食物2小时后出现右上腹持续性胀痛并向右肩背部放射。现症：肋腹疼痛难忍，伴恶心呕吐，发热恶寒，口苦咽干，皮肤黄染，便秘尿赤。

查体：T：38.5℃，P：80次/分，R：20次/分，BP：115/75mmHg。右上腹压痛及肌紧张，

可触摸到肿大之胆囊，墨菲氏征阳性。舌质红，苔黄腻，脉弦滑。

辅助检查：血常规：白细胞： $12.5 \times 10^9/L$ ，中性粒细胞 82%。血清转氨酶轻度升高。B 超示：胆囊增大、囊壁增厚，胆囊内多个强回声团伴声影。

病案 2

中医疾病诊断 胁痛

中医证候诊断 肝胆湿热证

西医诊断 胆石症

西医诊断依据

中医治法 疏肝利胆，清热利湿

方剂 茵陈蒿汤合大柴胡汤加减

药物组成

西医治疗措施

1) 手术治疗：胆囊切除术适用于有症状和（或）有并发症的胆囊结石。腹腔镜胆囊切除术（LC）为其首选。

2) 非手术治疗：主要适用于结石较小、病史较短的无症状胆囊结石，胆囊结石伴有急性期炎症，或全身基础病不能耐受手术等。主要措施包括：解痉、止痛、消炎利胆、应用抗生素、纠正水、电解质紊乱及酸碱平衡失调等。口服溶石药物有鹅去氧胆酸（CDCA）和熊去氧胆酸。

中医执业题号：010

病历摘要 1:

林某，男，63 岁。已婚，退休教师。2015 年 12 月 7 日触诊。

患者于 10 年前开始反复出现咳嗽，咳痰。每年发作 2~3 次。今日受凉后，咳嗽，咳痰加重。伴心悸，气急，双下肢浮肿，尿少，口唇发绀。现症：咳嗽，痰多，色白粘稠，短气喘息，稍劳即著，脘痞纳少，倦怠乏力。

查体：T $36^{\circ}C$ P 100 次/分 R 32 次/分 bp90/60mmHg，口唇发绀，咽部充血。桶状胸，肋间隙增宽。双肺叩诊呈过清音，呼吸音低。呼气延长，可闻及干湿啰音，剑突下可见心尖搏动，心率 100 次/分，率齐，腹半软，肝肋缘下 3cm，剑突下 5cm，质中，轻度触痛，双下肢凹陷性水肿。舌质偏淡，苔浊腻，脉滑。

辅助检查：血常规：白细胞 $11 \times 10^9/L$ ，中性粒细胞 80%。胸部 X 线片示：两肺透亮度增加，肺纹理絮乱，增多。右肺下动脉横径 18mm，心影大小正常。

病案 1

中医疾病诊断 肺胀

中医证候诊断 痰浊壅肺证

西医诊断 慢性肺源性心脏病

西医诊断依据

中医治法 健脾益肺，化痰降气

方剂 苏子降气汤加减

药物组成

紫苏子、半夏、前胡、厚朴、陈皮、甘草、当归、生姜、肉桂

西医治疗措施

(1) 急性加重期：控制感染；氧疗；控制心力衰竭；控制心律失常；抗凝治疗；其他并发症治疗。

(2) 缓解期：呼吸锻炼；增强机体抵抗力，预防呼吸道感染；家庭氧疗。

病例摘要 2:

赵某，男，70岁，退休工人。2015年8月18日初诊。

患者3年前开始出现尿频，排尿无力，尿线变细，滴沥不畅。倦怠乏力。食欲不振，近1个月来常有夜间遗尿。

查体：面色无花，气短懒言。直肠指诊：肛门松弛，前列腺Ⅱ度大，表面光滑，中度硬。中央沟变浅。舌淡，苔白。脉细弱无力。

辅助检查：B超提示前列腺增大，回声均匀。

病案 2

中医疾病诊断 癃闭

中医证候诊断 脾肾气虚证

西医诊断 前列腺增生症

西医诊断依据

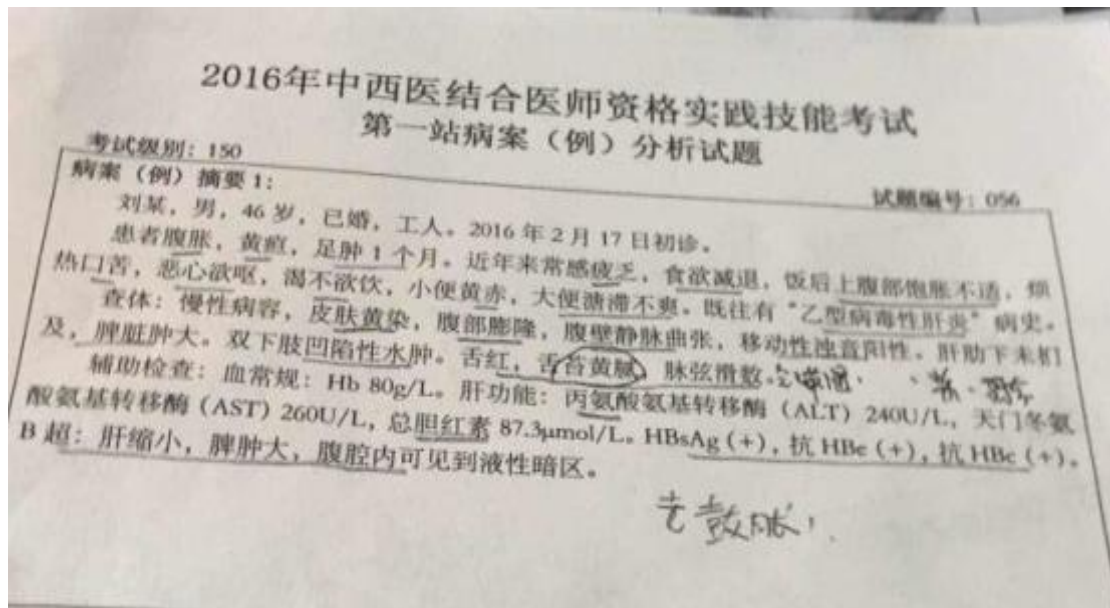
中医治法 健脾温肾 益气利尿

方剂 补中益气汤加减

药物组成

西医治疗措施

- 1) 忌食辛辣，多饮水，勤排尿。
- 2) 药物 5 α 还原酶抑制剂 非那雄胺 5mg，日两次。
- 3) 严重梗阻手术：经耻骨前列腺摘除术。
- 4) 激光



试题标号 056:

病案 1

中医疾病诊断 黄疸

中医证候诊断 湿热中阻证

西医诊断 乙型病毒性肝炎 小三阳 慢型肝炎

西医诊断依据

中医治法 清利湿热 凉血解毒

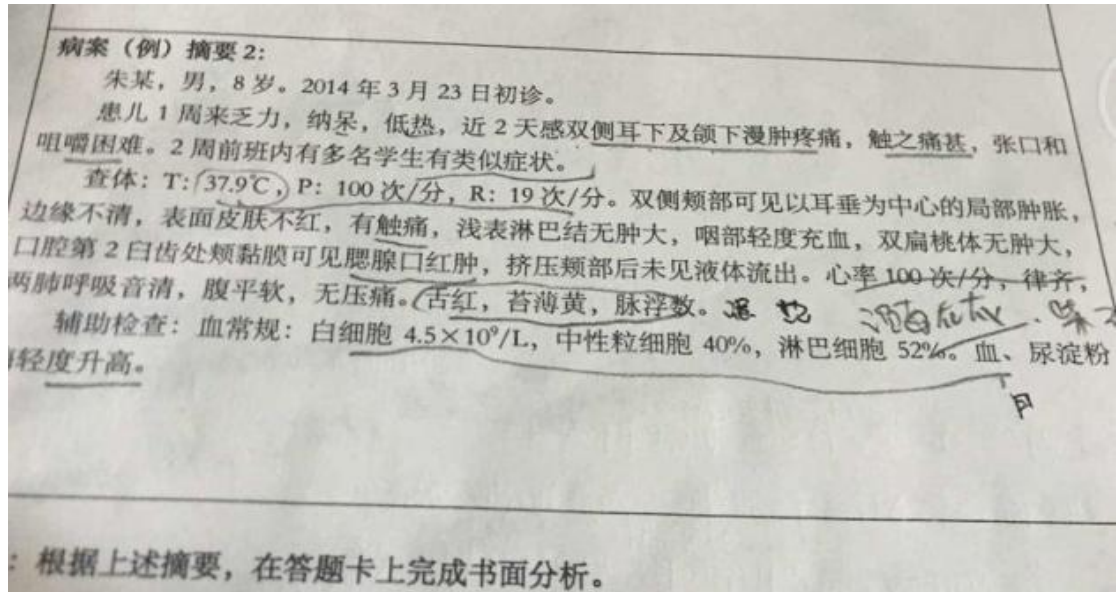
方剂 茵陈蒿汤合甘露消毒丹加减

药物组成

茵陈、栀子、大黄、滑石、黄芩、茵陈、石菖蒲、川贝母、木通、藿香、连翘、白蔻仁、薄荷、射干。

西医治疗措施

- 1、一般治疗：适当休息，合理饮食，心理平衡。
- 2、病原治疗：干扰素或拉米呋啶。
- 3、免疫调节：胸腺肽等。
- 4、对症治疗：①非特异性护肝药：如维生素类（B族、C族），还原型谷胱甘肽等；②降酶药：甘草提取物等。



病案 2

中医疾病诊断 **痄腮**

中医证候诊断 **邪犯少阳证**

西医诊断 **流行性腮腺炎**

西医诊断依据

中医治法 **疏风清热, 散结消肿**

方剂 **柴胡葛根汤加减**

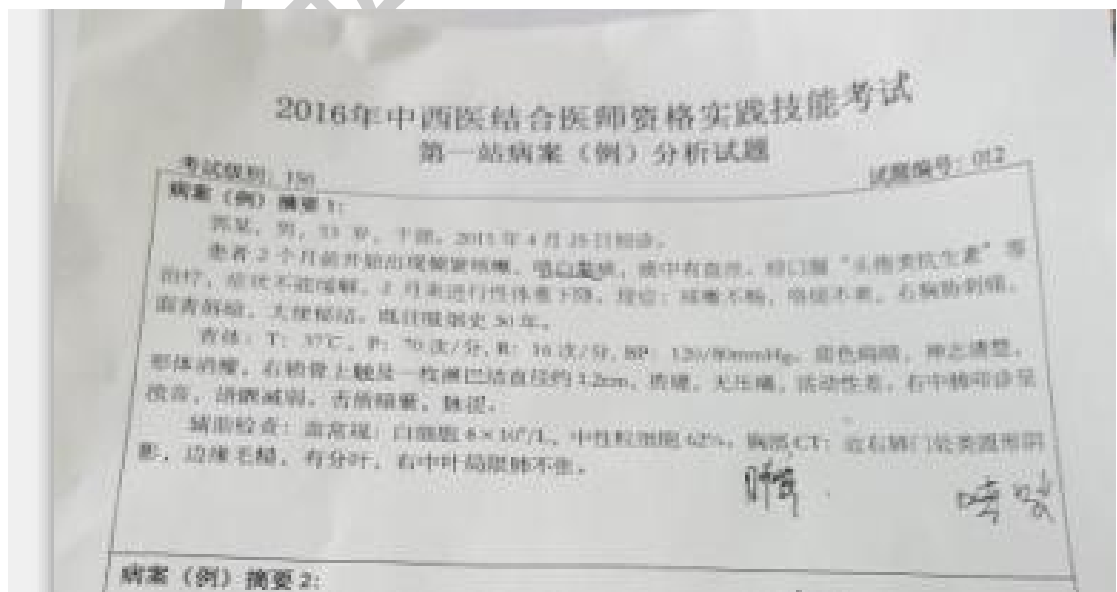
药物组成

柴胡、天花粉、干葛、黄芩、桔梗、连翘、牛蒡子、石膏、甘草、升麻、

西医治疗措施

具有自限性,无特异药物,对症治疗。

并发脑膜炎,心肌炎者短期使用氢化可的松。



病案 1

中医疾病诊断 肺积

中医证候诊断 气滞血瘀证

西医诊断 原发性支气管肺癌

西医诊断依据

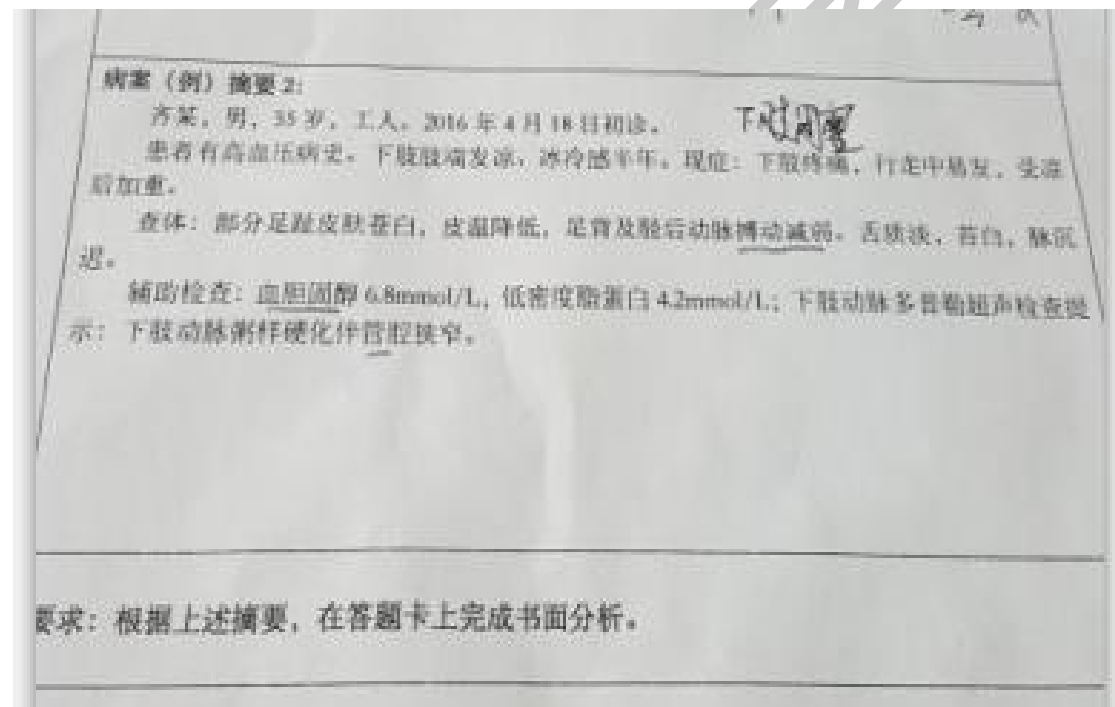
中医治法 活血散瘀，行气化滞

方剂 血府逐瘀汤加减

药物组成

西医治疗措施

- (1) 手术治疗局限性肿瘤切除术与广泛切除者疗效相似，一般推荐肺叶切除术。
- (2) 化学药物治疗（简称化疗）小细胞肺癌对于化疗非常敏感
- (3) 放射治疗（简称放疗）常规放疗适用于 I 期病人年老体弱，有伴发疾病，已不宜手术或拒绝手术者。放射线对癌细胞有杀伤作用，可分为根治性和姑息性两种。
- (4) 其他治疗方法 可通过支气管动脉灌注化疗（BAI）缓解症状，减轻病人痛苦。
- (5) 生物缓解调节剂（BRM）免疫生物治疗



病案 2

中医疾病诊断 脱疽

中医证候诊断 寒凝血脉证

西医诊断 下肢动脉硬化性闭塞症

西医诊断依据

中医治法 温经散寒，活血化瘀

方剂 阳和汤加减

药物组成

熟地、肉桂、白芥子、姜炭、生甘草、麻黄、鹿角胶

西医治疗措施

(1) 非手术治疗

- 1) 降血脂。
- 2) 扩血管。
- 3) 抗凝祛聚。
- 4) 去纤溶栓。
- 5) 其他：如抗生素应用、体液补充等。

(2) 手术疗法

- 1) 经皮腔内血管成形术。
- 2) 动脉旁路转流术。
- 3) 动脉内膜剥脱术。
- 4) 截肢术。

试题编号：004（执业）

病案（例）摘要 1

潘某，男，31岁，2015年4月23日初诊。

患者5天前淋雨后出现发热，寒战，体温高达39℃，伴咳嗽，可少量黄痰，自服感冒药未见好转，且痰色转为铁锈色，体温仍波动于38.5℃至40℃，现症：咳吐铁锈色痰，呼吸急促，高热不退，胸膈痞满，口渴烦躁，小便黄赤，大便干燥。

查体：T：39℃，P：110次/分，R：22次/分，BP：120/75mmHg。急性面容，神志清楚，无皮疹，浅表淋巴结无肿大，左侧肺叩诊浊音，语颤增强，可闻及湿性啰音。舌红，苔黄，脉洪数。

辅助检查：血常规：白细胞 $15.6 \times 10^9/L$ ，中性粒细胞82%，尿常规（-），粪便常规（-），胸部X线：左下肺实变影。

病案 1：

中医疾病诊断：咳嗽

中医证候诊断：痰热壅肺证

中医治法：清热化痰 宽胸止咳

方药：麻杏石甘汤合千金苇茎汤加减

苇茎，瓜瓣，薏苡仁，桃仁

西医诊断：大叶性肺炎

西医治疗：一般治疗

抗生素青霉素

对症治疗：糖皮质激素，感染性休克的治疗

病案（例）摘要 2：

闫某，男，36岁，工人，2015年10月18日初诊。

患者2天前因过食油腻，出现纳差、恶心、呕吐、脐周持续性疼痛，阵发性加剧，1天后转至右下腹疼痛，现症：高热寒战，腹痛剧烈，以右下腹为著。

查体：T：39.8℃，P：100次/分，R：20次/分，BP：130/80mmHg。心肺（-），右下腹肌紧张，麦氏点压痛阳性，有反跳痛，肠鸣音减弱。舌红绛，苔黄厚，脉洪数。

辅助检查：血常规：白细胞 $18.6 \times 10^9/L$ ，中性粒细胞88%。立位X线腹平片未见膈下游离气体。

病案2：

中医疾病诊断：肠痈

中医证候诊断：热毒证

方药：大黄牡丹汤合透脓散加减

中医治法：通腑排毒，养阴清热

大黄、芒硝、桃仁、牡丹皮、冬瓜仁、黄芪、山甲（炒末）、川芎、当归、皂角针

西医诊断：阑尾炎

西医治疗：一般治疗

手术治疗

试题编号：060（执业）

病案（例）摘要1：

张某，男，45岁，已婚，工人。2015年12月6日初诊。

患者近来逐渐出现怕热多汗，以胸前、后背和腋下明显，出现兴奋失眠，烦躁易怒，心悸胸闷，胁胀痛，食欲增加，腹胀，大便次数增多，体重2年内减轻10kg。

查体：T：37.5℃，P：105次/分，R：20次/分，BP：155/65mmHg。神清，营养不良，眼裂增宽，双侧甲状腺中度肿大，听诊有血管杂音，心界不大，心率105次/分，心律不齐，心尖区可闻及收缩期杂音，两肺呼吸音清，腹软，舌质淡红，舌苔白腻，脉弦滑。

辅助检查：心电图示：房型早搏，ST-T段改变。

病案1：

中医疾病诊断：瘰疬

中医证候诊断：气滞痰凝证

中医治法：疏肝理气，化痰散结

方剂：逍遥散合二陈汤加减

柴胡、当归、芍药、薄荷、茯苓、生姜、大枣、半夏、橘红、白茯苓、甘草。

西医诊断：甲亢

西医治疗：一般治疗 对症治疗 药物治疗 放射治疗 手术治疗

病案（例）摘要 2：

洪某，男，9岁。2015年2月11日初诊。

患者1周来乏力，纳呆，近两天发热不退，双侧耳下漫肿疼痛，坚硬拒按，张口和咀嚼困难，伴头痛，咽痛，食欲差，便秘，尿赤。

查体：T：39.9℃，P：110次/分，R：28次/分。双侧颊部可见以耳垂为中心的腮腺肿痛和颌下腺肿胀，边缘不清，表面皮肤不红，有触痛，咽部充血，双扁桃体无红肿，口腔第2白齿处颊膜可见腮腺口红肿，挤压颊部后未见液体流出，心率110次/分，律齐。舌红，苔薄黄，脉滑数。

辅助检查：血常规：白细胞 $4.5 \times 10^9/L$ ，中性粒细胞40%，淋巴细胞52%。血尿酸粉酶轻度升高。

病案 2

中医疾病诊断：疔腮

中医证候诊断：热毒蕴结证

中医治法：清热解毒，软坚散结

方剂：普济消毒饮加减

牛蒡子、黄芩、黄连、甘草、桔梗、板蓝根、马勃、连翘、玄参、升麻、柴胡、陈皮、僵蚕、薄荷。

西医诊断：流行性腮腺炎

西医治疗：对症治疗为主 激素 甘露醇防止颅内高压

试题编号：008（执业）

病案（例）摘要 1：

王某，男，62岁，已婚，工人。2015年11月19日初诊。

患者既往有慢性支气管炎病史，反复发作，每到冬季加重，间断治疗，一周前因天气变冷出现呼吸困难，咳嗽、吐痰加剧，口服抗生素治疗。现症：喘息咳逆，呼吸急促，胸部胀闷，痰多稀薄而带泡沫，色白，头痛，恶寒，无汗。

查体：T：38.2℃，P：96次/分，R：24次/分，BP：140/80mmHg。桶状胸，触诊双侧语颤减弱，叩诊呈过清音。听诊呼吸音减弱，呼气延长，两肺底可闻及湿性啰音。心率96次/分，律齐，未闻及杂音。舌淡暗，苔薄白而滑，脉浮紧。

辅助检查：血常规：白细胞 $15.8 \times 10^9 / L$ ，中性粒细胞82%，X线胸片：双肺野透亮度增加，纹理增粗，肺功能检查：使用支气管扩张剂后， FEV_1 / FVC 为65%，肺总量和残气量增高

病案 2:

中医疾病诊断 肺胀

中医证候诊断 风寒壅肺证

西医诊断 慢性阻塞性肺疾病 肺气肿

西医诊断依据

中医治法 宣肺散寒

方剂 麻黄汤合华盖散加减

药物组成 麻黄，紫苏，杏仁，橘红，桑白皮，茯苓，甘草

西医治疗措施

- 1、药物治疗：支气管扩张剂沙丁胺醇或氨茶碱控制症状。祛痰。严重时，使用激素治疗。
- 2、支持治疗：保持呼吸道通畅，抗感染，纠正酸碱失衡。
- 3、休息，吸氧，营养支持。

病案（例）摘要 2:

常某，女，45岁，已婚，干部。2015年9月18日初诊。

患者既往有右上腹反复疼痛病史，2天前出现右上腹疼痛，逐渐加重，今晨起出现畏寒发热而前来就诊。现症：右上腹硬满灼痛，通而拒按，不能进食，大便干燥，小便黄赤，四肢寒冷。月经史无异常。

查体：T：39.3℃，P：108次/分，R：25次/分，BP：110/60mmHg。神情淡漠，巩膜及皮肤黄染，上腹饱满，右上腹压痛，拒按，可触及肿大的胆囊，墨菲氏征阳性，舌质红绛，苔黄燥，脉弦数。

辅助检查：血常规：白细胞 $21 \times 10^9 / L$ ，中性粒细胞90%；肝功能：血清总胆红素

86 $\mu\text{mol/L}$ ，间接胆红素 36 $\mu\text{mol/L}$ ，直接胆红素 50 $\mu\text{mol/L}$ 。B 超：提示胆囊增大，胆囊壁增厚，不光滑，胆囊内多个强回声光团伴声影，胆总管扩张，远端梗阻

病案 2:

中医疾病诊断 黄疸

中医证候诊断 肝胆湿热证

西医诊断 胆石症（胆囊炎急性发作）

西医诊断依据

中医治法 清胆利湿 通气通腑

方剂 茵陈蒿汤合大柴胡汤加减

药物组成 大黄 茵陈 栀子 黄芩 半夏 大枣 芍药 枳实 生姜 柴胡

西医治疗措施

- 1、手术治疗：经腹腔镜胆囊切除手术。
- 2、保守治疗：用解痉止痛，消炎利胆药。纠正水电解质紊乱，口服溶石药鹅去氧胆酸。
- 3、休息，营养支持。

试题编号：012（执业）

病案（例）摘要 1:

郭某，男，53 岁，干部。2015 年 4 月 25 日初诊。

患者 2 个月前开始出现频繁咳嗽，咯白黏痰，痰中有血丝，经口服“头孢类抗生素”等治疗，症状不能缓解，2 月末进行性体重下降。现症：咳嗽不畅，咯痰不爽，右胸肋刺痛，面青唇暗，大便秘结。既往吸烟史 30 年。

查体：T: 37°C，P: 70 次/分，R: 16 次/分，BP: 120 / 80mmHg。面色晦暗，神志清楚，形体消瘦，右锁骨上触及一枚淋巴结直径约 12cm。质硬，无压痛，活动性差，右中肺叩诊呈浊音，语音减弱。舌质暗紫，脉涩。

辅助检查：血常规：白细胞 $8 \times 10^9 / L$ ，中性粒细胞 62%；胸部 CT：近右肺门处类圆形阴影，边缘毛糙，有分叶，右中叶局限肺不张。

病案 1:

中医疾病诊断 肺积

中医证候诊断 气滞血瘀证

西医诊断 肺癌

西医诊断依据

中医治法 活血散瘀 行气化滞

方剂 血府逐瘀汤加减

药物组成 桃仁、红花、当归、生地黄、牛膝、川芎、桔梗、赤芍、枳壳、甘草、柴胡

西医治疗措施

- 1、手术治疗：肺叶切除并淋巴结清扫。
- 2、化学治疗：根据病理类型确定化疗方案
- 2、放射治疗：放疗对小细胞肺癌效果好
- 4、靶向治疗：根据基因检测结果，非小细胞肺癌可用吉非替尼等治疗
- 5、休息，营养支持。

病案（例）摘要 2:

齐某，男，55岁，工人。2016年4月18日初诊。

患者有高血压病史。下肢肢端发凉，冰冷感半年。现症：下肢疼痛，行走中易发，受凉后加重。

查体：部分足趾皮肤苍白，皮温降低，足背及胫后动脉搏动减弱。舌质淡，苔白，脉沉迟。

辅助检查：血胆固醇 6.8mmol/L，低密度脂蛋白 4.2mmol/L；下肢动脉多普勒超声检查提示：下肢动脉粥样硬化伴管腔狭窄。

病案 2:

中医疾病诊断 脱疽

中医证候诊断 寒凝血脉证

西医诊断 下肢动脉硬化闭塞症

西医诊断依据

中医治法 温经散寒 活血化瘀

方剂 阳和汤加减

药物组成 炮姜 麻黄 鹿角胶 肉桂 白芥子 生甘草 熟地
西医治疗措施

- 1、非手术治疗：降血压，降血脂，扩血管抗凝治疗。
- 2、手术治疗：经皮腔内血管成形术，动脉旁路转流术。动脉内膜剥脱术，严重时需要截肢体。
- 3、休息，营养支持。

试题编号：024

病案（例）摘要 1：

郭某，男，27岁，已婚，工人。2016年2月15日初诊。

患者发热伴鼻血5天。患者一周前出现咽喉疼痛，发热，考虑为上呼吸道感染，口服抗生素，2天后鼻出血不止，乏力短期，随到医院就诊。现症见壮热，口渴多汗，烦躁，头痛面赤，咽痛，鼻衄，皮下紫斑、瘀斑。

查体：T：39.4℃，P：96次/分，R：24次/分，BP：100/80mmHg。皮下瘀斑散布，胸骨压痛，肝脾淋巴结肿大。舌红绛，苔黄，脉大。

辅助检查：血常规：血红蛋白64g/L，白细胞 $22.4 \times 10^9 / L$ ，原始和幼稚细胞占21%，血小板 $50 \times 10^9 / L$ 。骨穿：骨髓有核细胞显著增生，原始细胞为27%。

病案 1：

中医疾病诊断 血证

中医证候诊断 热毒炽盛证

西医诊断 急性白血病

西医诊断依据

中医治法 清热解毒 凉血止血

方剂 黄连解毒汤合清营汤加减

药物组成 黄芩 黄连 黄柏 栀子 连翘 黄连 银花 玄参 生地 丹皮 麦冬 竹叶 犀角

西医治疗措施

- 1、一般治疗：白细胞 $>200 \times 10^9 / L$ 时，用细胞分离器分离。防止感染，纠正贫血，控制出血症状。
- 2、抗白血病治疗：化疗及造血干细胞移植。

3、休息，营养支持。

病案（例）摘要 2：

宋某，女，25岁，已婚，职员。2015年8月21日初诊。

患者停经2个月，阴道少量出血伴小腹下坠1周，既往子宫肌瘤4年，末次月经：2015年6月21日，停经后无明显不适，近1周少量阴道出血，色暗红，质黏稠，小腹疼痛拒按。

查体：T：39.4℃，P：96次/分，R：24次/分，BP：100/80mmHg。舌暗红，舌边有瘀斑，脉弦滑。

辅助检查：B超示：宫内妊娠，胚胎存在，子宫肌瘤（4.2cm×3.6cm）

病案 2：

中医疾病诊断 癥瘕

中医证候诊断 湿热夹瘀证

西医诊断 子宫肌瘤

西医诊断依据

中医治法 清热利湿 活血消癥

方剂 清宫消癥汤加减

药物组成 桃仁 夏枯草 败酱草 紫草 莪术 三棱 赤芍 丹参 白花蛇舌草

西医治疗措施

1、随访观察：保守治疗，3~6月复查

2、手术治疗：生长迅速，有压迫症状等手术切除

3、药物治疗：促性腺激素，米非司酮 可使肌瘤体积缩小

4、休息，营养支持。

试题编号：048 执业

病案（例）摘要 1：

梁某，女，45岁，已婚，工人。2015年4月2日初诊。

患者2周前自觉恶心，乏力，食欲减退，并逐渐出现皮肤、巩膜及小便发黄，遂来就

诊。现症：身目发黄，色泽鲜明，口干苦，恶心，厌油，头身困重，胸脘痞闷，大便干。

查体：T：36.6°C，P：95次/分，R：16次/分，BP：115/75mmHg。神清，面黄鲜明，巩膜及全身黄染，肝肋下2cm可及，质软，轻压痛，肝区叩击通（+）。舌苔黄腻，脉弦滑数。

辅助检查：肝功能：丙氨酸氨基转移酶（ALT）：320U/L，天门冬氨酸氨基转移酶（AST）***U/L，胆管红素52μmol/L，结合胆红素23μmol/L。HBsAg阳性，HBeAg阳性，HBcAg阳性。

病案1：

中医疾病诊断 黄疸

中医证候诊断 阳黄证

西医诊断 急性黄疸性肝炎

西医诊断依据

中医治法 清热解毒 利湿退黄

方剂 茵陈蒿汤合甘露消毒丹加减

药物组成 大黄 茵陈 栀子 飞滑石、淡黄芩、绵茵陈、石菖蒲、川贝母、木通、藿香、连翘、白蔻仁、薄荷、射干

西医治疗措施

- 1.一般治疗：清淡饮食，补充维生素，休息
- 2.病原治疗：抗病毒药物，干扰素疗程至少26周。
- 3.对症治疗：药物对症及恢复肝功能。

病案（例）摘要2：

女，28岁，已婚，教师。2015年5月18日初诊。

3天前有上腹疼痛，昨日始转移至右下腹疼痛，持续不减，并有进行性加剧，拒按，****。月经史无异常。

查体：T：37.5°C，P：88次/分，R：20次/分，BP：112/80mmHg。两肺呼吸音清，***，麦氏点局限性压痛，拒按，舌淡暗苔白腻，脉弦紧。

辅助检查：白细胞 $12.1 \times 10^9 / L$ ，中心粒细胞 82%。

病案 2:

中医疾病诊断 肠痈

中医证候诊断 瘀滞证

西医诊断 急性阑尾炎

西医诊断依据

中医治法 行气活血 通腑泄热

方剂 大黄牡丹汤合红藤煎加减

药物组成 冬瓜仁 桃仁 大黄 牡丹皮 芒硝 红藤，银花，紫花地丁，连翘，乳香，没药，丹皮，元胡，甘草，大黄

西医治疗措施

- 1、手术治疗：尽早行阑尾切除手术，近年来有开展经腹腔镜阑尾切除手术，若脓液较多的大脓肿，可进行穿刺抽脓或放入引流管，并行冲洗或局部使用抗生素。
- 2、支持治疗：抗生素抗感染。
- 3、休息，营养支持。